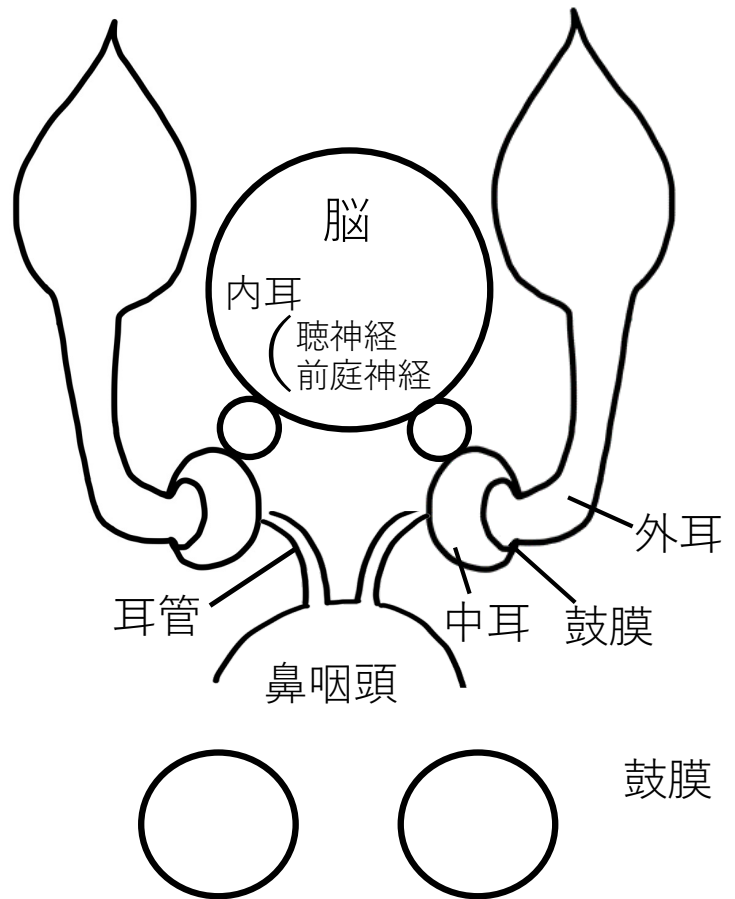
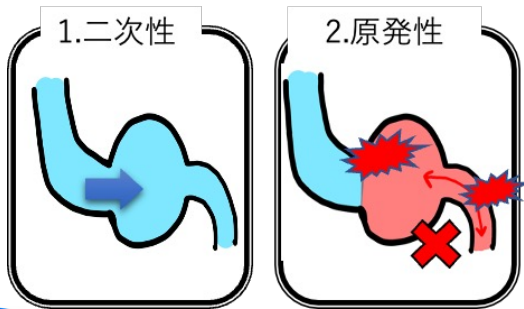


# 猫の中耳炎 (中耳に何かしら貯留物がある状態)

## 原因

1. 二次性 (犬)  
外耳炎→鼓膜穿孔→中耳炎
2. 原発性 (猫、短頭種)  
中耳・耳管由来



## 診断

1. 症状
  - 活動性の低下
  - 疼痛：開口・摂食障害、怒る
  - よく頭を振る
  - 耳漏、ポリープ
  - 難聴
  - 呼吸症状
  - 神経症状  
顔面神経, ホルネル, 内耳炎
  - 髄膜炎
2. 画像診断
  - レントゲン
  - CT/MRI
3. ビデオオトスコープ
  - 鼓膜の確認

### 猫の原発性中耳炎は…

- 内服で改善しない場合、VO洗浄や外科切除が必要。
- 鼓室胞中隔で鼓室が分断されており、洗浄が困難な場合もある。(1/3が再発)

## 治療

1. 点耳・内服
2. ビデオオトスコープによる保存療法：徹底頻繁、最低限
3. 外科切除：腹側鼓室胞骨切り術, 全耳道切除